



REZULTAT

Nr: **66605**

Data: **18.02.2013**

Pacient: ZAGREAN ANDREAS- DOMINIC

CNP: 5120414055076

Medic solicitant: -

Dg. trimitere: -

Telefon: -

Adresa pacient: -

Investigatii efectuate:

ecografie parti moi - Dr. Straciuc

Contract: Contract Numerar

Rezultat Examinare:

Eco transfontanelara :

Simetrie si giratie corticala in limite normale . SVL simetric calibru normal.

Corp calos inconsistent nemasurabil.

Distributie vasculara interemisferica in limite normale.

Concluzii:

Corp calos inaparent .

Operator
Covaci Florina

Medic examinator:
Dr. Straciuc Oreste

Dr. STRACIUC ORESTE
medic primar radiodiagnostic
297544

Nume ZAGREAN **Data nasterii** 14.4.12 **Numar fisa / an** 2013

Prenume ANDREAS DOMINIC **Medic examinator** Otilia Fufezan

Data examinarii 30.4.13 **Data primei examinari** 30.04.2013 **Data ultimei examinari** 30.04.2013

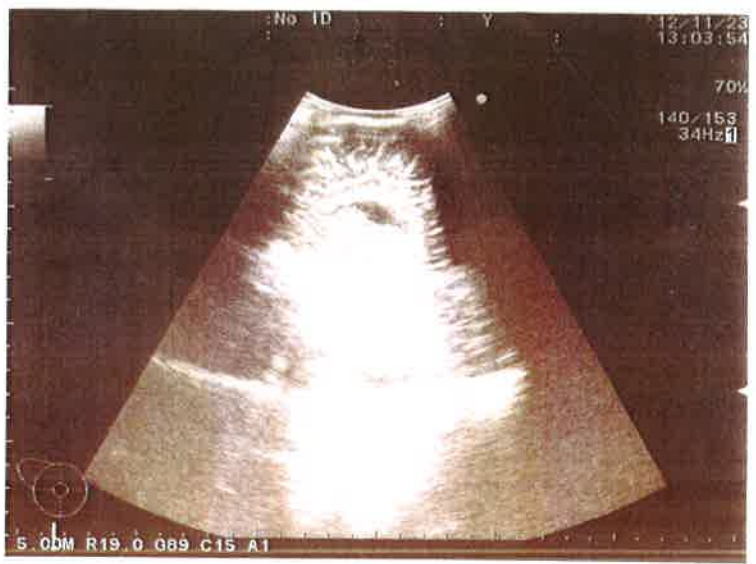
Diagnostic de trimitere**Buletin ecografic****Ecografie transfontanelara**

ventriculi laterali usor asimetrici, cu adancime de 7 mm, cu dilatare usoara. Diametrul transcalvaria/biventricular 105/34 mm la nivelul foramen Monro. Forma coarnelor frontale rotunjita. Ventricul III de calibru normal. Ventricul IV de calibru normal. Spatiul subarahnoidian de dimensiuni normale. Indice de rezistenta la nivelul arterei cerebrale anterioare normal de 0.58. Cisterna Magna mai larga de 10 mm.

Emisfere cerebrale simetrice, fara leziuni focale.

Corpul callos nu se poate vizualiza cert ecografic insa se identifica artera pericalosala.

Cz: Ventriculomegalie usoara. Cisterna magna larga. Mai probabil atrofie de corp callos.



SPIITALUL CLINIC MUNICIPAL
DR. GAVRIL CURTEANU" ORADEA
SERV. EXPLORĂRI FUNCȚIONALE

BULETIN DE ECOGRAFIE

Data 23.11.2012

Numele și prenumele Zăgreanu Andreas

Vârsta 11 luni Domiciliul / Secția

Ecografie transfontanelară

- corp colos preceet
- sistem ventricular lateral simetric, V III, V IV dimensiuni corespunzătoare vârstei
- diametrul bi-ventricular la nivelul coavelor frontale ale VL ≈ 28 mm.
- plexuri coroide de aspect normal
- nu se vizualizează leziuni postlipoxice intraparenchimatice cerebrale

Rec. control ecografic peste 2 luni sau la nevoie.

Semnătura și parafa medicului:

dr. COSTEA STELA

